Министерство здравоохранения и социального развития РФ
ГБОУ ВПО Уральская государственная медицинская академия

Клинические аспекты использования низкочастотного ультразвука в хирургии панкреонекроза

Учебно-методическое пособие

Екатеринбург

2011

УДК 616.37 – 089
Макарочкин А.Г., Чернядьев С.А., Айрапетов Д.В., Коробова Н.Ю. Клинические аспекты использования низкочастотного ультразвука в хирургии панкреонекроза. Учебно-методическое пособие. Екатеринбург; УГМА, 2011 – 32 с

ISBN 978-5-89895-521-2

Пособие адресовано врачам-хирургам, интернам и клиническим ординаторам, а также студентам, занимающимся проблемами хирургии панкреонекроза и хирургической инфекции. Авторами обосновано применение низкочастотного ультразвука для санации очагов панкреатогенной инфекции, обобщен собственный опыт лечения этой категории больных, представлена оригинальная технология, позволяющая улучшить результаты лечения больных с панкреонекрозом.

Ответственный редактор к.м.н доцент Макарочкин А.Г.

Рецензенты:
д.м.н. профессор Панченков Д.Н.
д.м.н. профессор Машкин А.М.

ISBN 978-5-89895-521-2

СОДЕРЖАНИЕ

Введение 4

I. Биологические эффекты низкочастотного ультразвука. Перспективы использования в хирургической санации очагов панкреатогенной инфекции 6

II. Принцип работы ультразвукового аппарата АУЗХ-100-«ФОТЕК» 9

III. Виды ультразвукового воздействия. 11

IV. Современные принципы хирургического лечения панкреонекроза 13

V. Использование ультразвуковой санации сальниковой сумки в клинике 18

VI. Методика санации сальниковой сумки с использованием аппарата АУЗХ-100 - «ФОТЕК». 22

Литература 29

ВВЕДЕНИЕ

Проблема лечения пациентов с панкреонекрозом, несмотря на значительный прогресс в понимании основных звеньев патогенеза, постоянное совершенствование диагностических технологий и методик медикаментозного лечения и интенсивной терапии, продолжает оставаться актуальной для современной хирургии.

В 10–20% наблюдений развитие панкреатита носит деструктивный характер [8, 31, 40, 42, 43]. При этом летальность при панкреонекрозе варьирует от 10 до 70% [40]. По данным D.A. O'Reilly, A.N. Kingsnorth, летальность в течение двух десятилетий остаётся на уровне 6–10%. Эти авторы подчеркивают, что снижение летальности произошло не из-за внедрения специфических эффективных методов лечения панкреатита, а вследствие улучшения качества интенсивной терапии [51]. С.Ф. Багненко и соавт. приводят данные, свидетельствующие, что летальность от деструктивных форм острого панкреатита в России остаётся на прежнем уровне и составляет, как и 30 лет назад, 20–30%. [1]. По данным А.С. Ермолова, послеоперационная летальность в Москве составляет 18,7% [13]. По данным В.С. Кононова, в 2006 г. в г. Уфе послеоперационная летальность при панкреонекрозе составила 20,9% [18].

Анализ результатов работы хирургической службы г. Екатеринбурга показывает, что госпитализированная заболеваемость при остром панкреатите продолжает оставаться стабильно высокой и находится на третьем месте среди причин неотложной госпитализации. В 2009 г. в хирургические стационары города были госпитализированы 2158 пациентов. Панкреонекроз был диагностирован у 18,8% госпитализированных. Оперативная активность при панкреонекрозе составила 67,5%. Послеоперационная летальность при панкреонекрозе составила 12,8%.

Летальность при панкреонекрозе имеет четкую периодизацию на, так называемую, «раннюю» (токсемическую) и «позднюю» (септическую). Частота инфицирования при панкреонекрозе составляет 40%–70% [4,7,25,38]. У 50% больных инфицирование наступает спустя 2 недели от момента госпитализации, у 71% больных – спустя 3 недели от начала заболевания [40]. В связи с этим принципиальное значение имеет выбор адекватной хирургической тактики и обеспечение своевременной и полноценной санации очагов панкреатогенного некроза. К сожалению, надежды последнего десятилетия, связанные со стремительным развитием методов медицинской визуализации, интервенционной эндоскопической хирургии, появлением новых групп антисекреторных и антибактериальных препаратов, во многом не оправдались [28], в связи с чем, совершенствование хирургических технологий лечения панкреонекроза сохраняет свою актуальность.

Цель хирургических вмешательств у больных острым некротическим панкреатитом состоит в удалении некротических тканей поджелудочной железы и, что более важно, из парапанкреатической клетчатки, ведь именно парапанкреатит и его распространенность во многом определяют дальнейшую судьбу больного. В настоящее время единственным способом санации поджелудочной железы и перипанкреатической зоны является некрсеквестрэктомия [9].

Известно, что демаркация очагов некроза наступает в среднем на третьей неделе заболевания, в связи с чем, адекватная некрсеквестрэктомия возможна именно в эти сроки. В этой ситуации задачей интенсивной терапии и хирургического лечения является обеспечение «дожития» пациента до формирования свободных секвестров, которые могли бы быть удалены хирургическим путем. Поэтому хирургические вмешательства, предпринимаемые до формирования секвестров, нацелены на снижение нагрузки на системы детоксикации и обеспечение контроля над динамикой формирования секвестров, а также обеспечение

своевременной диагностики и лечения инфекционных осложнений. IAP рекомендует органосберегающий подход при выполнении хирургических или иных инструментальных вмешательств, подразумевающий некрэктомию в сочетании с методикой послеоперационного лечения, направленной на эффективное удаление некротических тканей и экссудата из забрюшинного пространства [57].

Общеизвестно, что процесс в поджелудочной железе и забрюшинной клетчатке развивается не одномоментно, он продолжителен во времени, поэтому при первичном вмешательстве провести одномоментную санацию невозможно. Эта особенность панкреонекроза диктует необходимость применения программированных санаций, по сути, представляющих собой этапные некрсеквестрэктомии. В связи с этим продолжается совершенствование методик санации очагов панкреатогенного некроза.

В настоящее время известны разнообразные методики совершенствования хирургической обработки очагов инфекции, имеющие в своей основе использование физических методов (обработка пульсирующей струей жидкости, использование вакуумной санации, лазерного излучения, криохирургических технологий).

Наше внимание привлекла возможность использования в хирургии панкреонекроза низкочастотного ультразвука. Опыт применения низкочастотного ультразвука при хирургической инфекции известен для лечения гнойных заболеваний мягких тканей, ожогов, гнойно-деструктивных заболеваний почек, пародонтита, перитонита. Авторами установлено, что низкочастотный ультразвук ускоряет сроки очищения ран от гнойно-некротических масс, стимулирует процессы репарации, позволяет провести щадящую некрэктомию в сочетании с дезинфекцией раны благодаря бактерицидному действию, что благоприятно сказывается на результатах лечения пациентов с перечисленной патологией. В литературе имеются единичные упоминания об использовании низкочастотного ультразвука и для лечения панкреонекроза. В доступной литературе мы не обнаружили конкретных рекомендаций по использованию данного метода при лечении этой категории пациентов. Применительно к лечению панкреонекроза нуждаются в уточнении вопросы выбора оптимальных режимов ультразвукового воздействия, изучение клинических результатов использования метода.

Таким образом, актуальность проблемы совершенствования методики санации очагов панкреатогенного некроза, имеющиеся литературные данные о перспективности использования с этой целью низкочастотного ультразвука диктуют необходимость разработки и апробации этого способа в клинической практике.

Целью настоящего исследования являлось изучение возможности использования низкочастотного ультразвука при санации очагов панкреатогенной инфекции для улучшения результатов лечения больных панкреонекрозом.

Для реализации поставленной цели были решены следующие задачи:

1. Изучены литературные данные об эффектах низкочастотного ультразвука применительно к лечению пациентов с панкреонекрозом.
2. Разработана и применена в клинической практике методика программированных санаций очагов панкреатогенной инфекции с использованием ультразвука.
3. Изучены результаты использования разработанной методики в клинической практике.
4. Разработаны рекомендации по практическому применению метода низкочастотной ультразвуковой санации для лечения больных панкреонекрозом.

I. БИОЛОГИЧЕСКИЕ ЭФФЕКТЫ НИЗКОЧАСТОТНОГО УЛЬТРАЗВУКА. ПЕРСПЕКТИВЫ ИСПОЛЬЗОВАНИЯ В ХИРУРГИЧЕСКОЙ САНАЦИИ ОЧАГОВ ПАНКРЕАТОГЕННОЙ ИНФЕКЦИИ

Ультразвуковыми колебаниями называются механические колебания в твёрдой, жидкой и газообразной средах с диапазоном частот колебаний выше 16 кГц. Ультразвуковые колебания подразделяются на низкочастотные и высокочастотные. Под низкочастотным ультразвуком в медицине понимают клиническое использование ультразвуковых колебаний в диапазоне от 16 до 80 кГц.

Низкочастотный ультразвук вызывает следующие физические эффекты:

1. Кавитация – образование в жидкости микрополостей, наполненных газом и/или паром. Разрывы пузырьков на границе с раневой поверхностью ведут к удалению налета, механическому разрушению бактерий, микромассажу подлежащих тканей.
2. Кавитационное барботирование – это процесс перемешивания жидкости в какой-либо полости волнами кавитационных пузырьков, перемещающихся в пространстве с большой скоростью. При схлопывании кавитационных пузырьков в жидкости возникают участки с большим давлением, образуется ударная волна, в результате этого происходит эффективное очищение раневой поверхности от некротических тканей, усиливается импрегнация лекарственных растворов в ткань. При кавитационном барботировании создается большая поверхность взаимодействия на границе «жидкость, обогащенная газом – стенки полости», что способствует интенсификации физико-химических и обменных процессов.
3. Тепловой эффект – возникает при контактном воздействии ультразвукового наконечника на ткань. Энергия механических колебаний превращается в тепловую и вызывает на малой мощности расширение сосудов микроциркуляторного русла, на большой мощности – коагуляцию тканей, вплоть до карбонизации.
4. Распад молекул воды – под воздействием ультразвуковых волн происходит образование перекиси водорода и короткоживущих свободных радикалов – ионов водорода и кислорода.
5. Фрагментация – дробление, дезинтеграция тканей, изменение структуры, перевод в коллоидное состояние. Фрагментация мягких тканей происходит за счёт прямого контакта наконечника с тканью, вибрации жидкости, волн повышенного и отрицательного давления, а также эффекта кавитации.

Биологический эффект ультразвука зависит от интенсивности механических колебаний, которая пропорциональна потоку энергии, переносимой через единицу площади излучающей поверхности инструмента.

В зависимости от частоты, мощности и экспозиции воздействия ультразвука цель его применения можно охарактеризовать как стимулирующую, угнетающую или повреждающую. При этом биологический эффект ультразвука, помимо собственных характеристик, определяется видом и функциональным состоянием ткани, испытывающей его воздействие. Поглощенная энергия ультразвуковых колебаний вызывает генерацию эндогенного тепла, способствует возникновению сложного комплекса физико-химических и биологических процессов в тканях. Биологический эффект оказывает и переменное звуковое давление, возникающее на границе раздела двух различных по акустической плотности сред. Описанные в литературе эффекты воздействия ультразвука на ткани условно можно разделить на следующие:

1. Бактерицидный

Бактерицидный эффект ультразвука большинство авторов объясняет эффектом ультразвуковой кавитации, возникающей при прохождении ультразвуковой волны большой

интенсивности через жидкостную среду [50]. При этом в полости, заполненной жидкостью, возникают микрополости, заполненные паром и/или газом. Воздействие этих микрополостей на стенку бактерий приводит к ее тепловому и механическому повреждению. Возможности бактерицидного эффекта ограничены мощностью воздействия. Недостаточность бактерицидного эффекта в случае использования маломощного воздействия удается нивелировать увеличением продолжительности и кратности воздействия. По данным Б.С. Брискина и соавт. после 2–4 сеансов кавитации значительно снижалась степень бактериальной обсемененности, в среднем с 10^{11} –10^{8} до 10^{6} –10^{7} КОЕ. Авторы считают, что это связано как с непосредственным бактерицидным эффектом ультразвука, так и с фонофорезом антисептического раствора [33]. Использование 5-кратного ультразвукового воздействия привело к снижению обсемененности огнестрельных ран с 10^{8} до 10^{6} КОЕ на 1 грамм [34]. Дополнительным механизмом в роли бактерицидного действия ультразвука является активация свободно-радикального окисления [33, 46, 60], а также деполяризация и изменение проницаемости клеточных мембран [59]. Доказан бактерицидный эффект для большинства возбудителей раневой инфекции [20, 33, 37]. Собственный бактерицидный эффект ультразвука большинством автором рекомендовано потенцировать сочетанием с антисептическими растворами [10].

2. Фонофоретический эффект

Наряду с прямым бактериостатическим воздействием на возбудителей раневой инфекции низкочастотный ультразвук позволяет осуществлять введение лекарственных веществ в глубину ткани. Глубина проникновения зависит от функционального состояния ткани, вида ткани, экспозиции и мощности ультразвукового воздействия. П.И. Младенцев и соавт. (цит. по М.И. Кузину и Б.М. Костюченок [20].) установили, что на интактные ткани ультразвук действует повреждающее, вызывая лейкоцитарную инфильтрацию. В условиях воспаления низкочастотный ультразвук обеспечивает проникновение антибиотика в ткань на глубину до 9 мм. В.М. Мельникова и И.С. Шепелева в эксперименте установили, что при применении низкочастотного ультразвука с частотой 26,5 ± 7,5 кГц. глубина проникновения тетрациклина в бедренную кость для кортикального слоя составляет 300–800 микрон, губчатого вещества — до 5 мм. Tezel A. и соавт. [56] доказали увеличение проницаемости кожи при низкочастотном ультразвуковом воздействии, что способствует проникновению в нее макромолекул. T. Terahara и соавт. установили, что увеличение проницаемости, вызванное ультразвуком, особенно существенно при низких частотах до 100 кГц. Интенсивность воздействия, при которой происходит максимальное повышение проницаемости, приблизительно составляет 14 вт/ см2 для 20 кГц и 17 вт/ $см^2$ для 40 кГц [55]. Sundoram J. с соавт. показали, что применение низкочастотного ультразвука позволяет кратковременно усилить проницаемость клеточных мембран [53]. По данным М.И. Кузина и Б.М. Костюченок [20], глубина проникновения фарм. препарата для подкожной клетчатки составляет до 6,3 мм, для мышцы – до 4 мм. Эти же исследователи показали, что при кавитационном барботировании в полости, заполненной раствором антибиотиков, гибель микробов происходит при меньших концентрациях антибиотиков, при этом накопление антибиотика в тканях пропорционально времени ультразвукового воздействия. В настоящее время, с учетом ограничения местного использования антибиотиков, предпочтительным считается использование в качестве сред озвучивания антисептических растворов или физиологического раствора.

3. Противовоспалительный эффект

Противовоспалительный эффект низкочастотного ультразвука известен с 70-х годов прошлого века и объясняется подавлением роста микрофлоры, быстрым очищением раны и нормализацией микроциркуляторных нарушений в очаге воспаления [12] .

По данным В.К. Гостищева и совт., низкочастотный ультразвук в 2–3 раза сокращает фазу гидратации за счет механического некролиза, снижения микробной контаминации, нормализации обменных процессов в ране и расстройств в системе микроциркуляторного русла, активации макрофагальной реакции, усиления пролиферативной и синтетической активности фибробластов [6]. Аналогичные данные приводит Б.С. Брискин и соавт., по данным которых применение метода ультразвуковой кавитации сокращало продолжительность воспалительной фазы раневого процесса до 6–7 суток, приводило к появлению очагов эпителизации к 10–12 суткам [33]. Подчеркнута минимальная травматизация здоровых тканей при воздействии ультразвука. Быстрое очищение раны от некротического детрита и микрофлоры подтверждено данными цитоморфологического исследования. Так, количество разрушенных нейтрофилов после ультразвукового воздействия снижается с 86% до 13% [20]. После 2–3 сеансов отмечено преобладание нейтрофильных лейкоцитов с нормальной структурой ядра и цитоплазмы, а также активная фибробластическая реакция клеточных элементов соединительной ткани. Помимо механического разрушения некротизированной ткани, низкочастотный ультразвук дезинтегрирует и инактивирует молекулы протеаз, блокируя воспалительный ответ в очаге [2, 33].

4. Стимулирующий эффект

В многочисленных экспериментах показано, что низкочастотный ультразвук обладает потенциально важным эффектом воздействия на функциональную активность соединительных клеток, который может заметно влиять на восстановление тканей и процессы регенерации в естественных условиях [45, 54]. При этом, по мнению В.С. Котлярова, оптимальная интенсивность низкочастотного ультразвука для стимуляции регенерации составляет 0,6 Вт/см^2 [19]. Показан стимулирующий эффект низкочастотного ультразвука на остеогенез при консолидации переломов [47, 49, 54]. Воздействие низкочастотного УЗ на ткани приводит к активации синтеза протеинов фибробластами и факторов роста макрофагами [23, 61].

5. Воздействие на микроциркуляцию

Низкочастотный ультразвук вызывает расширение кровеносных сосудов и увеличение регионарного кровотока в 2–3 раза, инициирует благоприятные изменения в микроциркуляторном русле и адвентиции сосудов, развитие коллатерального кровотока [11, 23]. Улучшение регионарной микрогемодинамики отметили Б.С. Брискин и соавт. при лечении пациентов с осложнениями диабетической стопы. На фоне использования низкочастотного ультразвука ими отмечено возрастание амплитуды колебания кривой и увеличение индекса микроциркуляции в среднем на 0,2 в ране и прилегающих участках [33]. Одним из механизмов улучшения тканевой перфузии при действии низкочастотного ультразвука является увеличение продукции NO эндотелиальными клетками в очаге ишемии [39, 52].

6. Деструктивный

Селективный деструктивный режим низкочастотного ультразвука применяется при некрэктомии и базируется на эффекте кавитации, а также механическом удалении нежизнеспособных тканей вибрирующей рабочей поверхностью волновода и на температурном воздействии. Особенностью ультразвуковой некрэктомии является ее минимальная инвазивность, щадящий характер [33].

Низкочастотный ультразвук дает возможность проводить строго дозированную управляемую некрэктомию с сохранением интактных тканей, сосудов и нервов. При этом сохраняются стромальные элементы, так как ткани, обедненные жидкостью, не разрушаются под действием ультразвука. Это позволяет выполнять некрэктомию с минимальной кровопотерей и минимальным повреждением здоровых тканей.

Таким образом, многообразные клинические эффекты использования низкочастотного ультразвука позволили успешно использовать эту технологию при лечении раневой

инфекции, патологии ЛОР-органов, в урологии, гинекологии, абдоминальной хирургии. Различные режимы воздействия (контактная деструкция, кавитационное барботирование, применение ультразвука в жидкостной струе) дают возможность дифференцированно подходить к использованию метода в зависимости от фазы раневого процесса и последовательно выполнять «щадящую» некрэктомию, обработку обширных плоскостных повреждений, а также санацию глубоких объемных полостей.

По мнению И.Г. Клименко, низкочастотный ультразвук оказывает более выраженное влияние на I фазу раневого процесса [15]. К достоинствам метода относят возможность выполнения некрэктомии, глубокой дезинфекции раны благодаря бактерицидному действию ультразвука. Очищение и заживление раны происходят в более короткие сроки при минимальных временных затратах. Немаловажным аргументом сторонников метода является его универсальность и простота, возможность его использования в любом хирургическом подразделении амбулаторного и стационарного звена.

Применение ультразвуковой кавитации рекомендовано в лечении больных с инфекцией мягких тканей [14,24], в комбустиологии [3]. Высокая эффективность данной методики при лечении синдрома диабетической стопы продемонстрирована в двойном слепом плацебо-контролируемом исследовании [44]. Сотрудниками нашей кафедры проводилось исследование по изучению эффективности обработки гнойных ран и инфицированных костных полостей с помощью ультразвукового хирургического аппарата АУЗХ-100-«ФОТЕК» в сравнении с классическими методами обработки растворами антисептиков при местном лечении гнойных ран. Открытое проспективное контролируемое исследование показало снижение интенсивности болевого синдрома, быстрое очищение ран и ускоренный переход процесса в фазу грануляции у больных, лечившихся с применением низкочастотного ультразвука. Положительное влияние ультразвукового воздействия подтверждено данными бактериологических и цитоморфологических исследований [36].

Длительное время возможность использования технологии лечения с применением низкочастотного ультразвука в России сдерживалась отсутствием на рынке доступных отечественных устройств универсальной направленности. Первый отечественный аппарат УРСК-7Н, созданный в МВТУ им. Н.Э. Баумана в 70-х годах прошлого века морально и технически устарел. Выпускающиеся аппараты для ЛОР практики имеют узконаправленное предназначение и неприменимы в условиях абдоминальной хирургии. В связи с этим появление на рынке аппарата АУЗХ-100, разработанного компанией «Фотек», открывает перед методом новые перспективы.

II. ПРИНЦИП РАБОТЫ УЛЬТРАЗВУКОВОГО АППАРАТА АУЗХ-100-«ФОТЕК»

Внешний вид ультразвукового аппарата АУЗХ-100-«ФОТЕК» представлен на рис.1.

Пьезокерамические элементы акустического узла (рис.1, 8) преобразуют переменное электрическое напряжение в возвратно-поступательные колебательные движения рабочего инструмента (рис.1, 6) с частотой 25 кГц.

Аппарат имеет два режима работы:

«ОСНОВ» (основной режим) – обеспечивает интенсивное воздействие на ткани;

«СЕЛЕКТ» (селективный режим) – обеспечивает щадящее воздействие на ткани.

Активация работы аппарата осуществляется двухклавишной педалью (рис.1, 5). При удержании клавиши педали более 60 секунд, ультразвуковые колебания автоматически прекращаются и могут быть возобновлены только после отпускания и повторного нажатия на педаль (для удобства отсчета времени ультразвукового воздействия).



Рис.1. Ультразвуковой аппарат АУЗХ-100 - «ФОТЕК»:
1 – блок управления; 2 – индикатор включения режима «ОСНОВ»;
3 – индикатор включения режима «СЕЛЕКТ»; 4 – регулятор «УРОВЕНЬ»;
5 – педаль двухклавишная; 6 – ультразвуковые инструменты;
7 – защитный кожух для акустического узла; 8 – акустический узел;
9 – ручка для акустического узла; 10 – ключи для фиксации инструментов

Регулировка мощности (от 1 до 10 единиц) осуществляется при помощи регулятора «УРОВЕНЬ» (рис.1, 4), расположенного на передней панели блока управления аппарата.

Акустический узел аппарата имеет внутренний ирригационный канал, через который можно осуществлять подачу лекарственного раствора. В зависимости от вида ультразвуковой обработки к акустическому узлу присоединяются различные ультразвуковые инструменты (рис.1, 6).

Для защиты обрабатываемой поверхности от случайного касания активированным инструментом, которое может вызвать нежелательное термическое повреждение ткани, предусмотрена возможность использования защитного кожуха (рис.1, 7), который одевается на рабочий инструмент (рис. 3в).

III. ВИДЫ УЛЬТРАЗВУКОВОГО ВОЗДЕЙСТВИЯ

Аппарат АУЗХ-100-«ФОТЕК» позволяет реализовать различные виды ультразвукового воздействия. В зависимости от фазы раневого процесса и преследуемых целей обработки, воздействие на очаг инфекции может осуществляться методом орошения поверхности тканей кавитационной струей (рис.2а), или методом кавитационного барботирования жидкости в полости, заполненной лекарственным раствором (рис.2б).

Выбор ультразвукового инструмента осуществляется в зависимости от вида воздействия:

- Для создания кавитационной струи используется шаровидный инструмент с внутренним ирригационным каналом (рис.3а);
- Для ультразвукового кавитационного барботирования жидкости используется цельный шаровидный инструмент без ирригационного канала (рис.3б).

а) б)

Рис.2. Виды ультразвукового воздействия: а) создание кавитационной струи;
б) кавитационное барботирование жидкости



а) б) в)

Рис.3. Ультразвуковые инструменты: а) инструмент «шарик» с ирригационным каналом;
б) инструмент «шарик» без ирригационного канала;
в) инструмент в защитном кожухе

Принцип создания кавитационной струи заключается в том, что подаваемый через рабочий инструмент раствор преобразуется посредством ультразвуковых колебаний в направленную мелкодисперсную струю «озвученной» жидкости, которая содержит множество кавитационных пузырьков, заполненных газом и/или паром.

Под действием ультразвуковых волн происходит изменение структуры воды, в ней появляются активные химические вещества, обладающие бактерицидными свойствами:

ионы водорода, кислорода, перекись водорода и др. Время жизни этих веществ ограничено, поэтому, чем ближе ультразвуковой инструмент расположен к обрабатываемой поверхности, тем сильнее бактерицидный эффект. Мощность и дисперсность кавитационной струи определяются уровнем мощности ультразвуковых колебаний и установленным расходом жидкости.

При максимальном расходе жидкости и уровне колебаний 8–10 единиц, аппарат создает мощную, направленную кавитационную струю, которая позволяет интенсивно воздействовать на обрабатываемую поверхность. Находящиеся в струе кавитационные пузырьки перемещаются в пространстве с высокой скоростью. Схлопывание множества таких пузырьков, происходящее на границе с раневой поверхностью, приводит к фрагментации и дезинтеграции некротических тканей, очищению раны от гноя и бактерий. Это позволяет проводить бережную некрэктомию с сохранением интактных тканей, стромальных элементов, сосудов и нервов. Одновременно с этим происходит введение лекарственного раствора в глубокие слои тканей под действием ударной волны лопающихся пузырьков. В результате микромассажа тканей «озвученной» струей улучшается регионарная микроциркуляция, стимулируются репаративные процессы. Активные химические вещества, образующиеся в распыляемой жидкости, оказывают бактерицидное действие на возбудителей раневой инфекции и стимулируют окислительно-восстановительные процессы в тканях.

Наиболее интенсивно фрагментация тканей происходит, когда наконечник ультразвукового инструмента расположен максимально близко к интересующей области (на расстоянии 1–2 мм). Такой режим воздействия позволяет проводить фрагментацию фиксированных некрозов, биологически несформированных секвестров.

Если установить небольшой расход жидкости и уменьшить мощность колебаний до 4–5 единиц, то можно создавать менее мощную кавитационную струю, распространяющуюся в пространстве в виде мелкодисперсного облака, содержащего микропузырьки, которые при контакте с тканью мягко и бережно воздействуют на нее. Размер пузырьков очень мал, поэтому они легко проникают в труднодоступные при обычной обработке участки тканей, обеспечивая тем самым равномерное распределение лекарственных растворов без механического повреждения обрабатываемой поверхности. Данный способ воздействия может быть использован, когда раневой процесс переходит в фазу грануляции и необходимо проводить «щадящую» обработку раневой поверхности.

Принцип метода кавитационного барботирования заключается в том, что при погружении активированного ультразвукового инструмента в заполненную лекарственным раствором полость распространяющиеся в жидкости ультразвуковые волны создают в ней переменное звуковое давление (чередование областей сжатия и разряжения). В фазу разряжения в жидкости происходит образование кавитационных пузырьков, заполненных газом или паром. Следующая за разряжением фаза сжатия приводит к схлопыванию этих пузырьков и образованию ударной волны. Таким образом, происходит эффективное перемешивание жидкости создаваемыми в ней кавитационными потоками. Воздействие микропузырьков на стенки полости способствует отделению некротического налета от живых тканей, а также механическому разрушению бактерий. Образующиеся в активированной ультразвуком жидкости короткоживущие ионы водорода, кислорода, перекись водорода, оказывают дополнительный бактерицидный эффект. При барботировании раствора ультразвуковым инструментом происходит микромассаж тканей, улучшающий микроциркуляцию. Совокупность всех факторов приводит к щадящему очищению раны и ускорению репаративных процессов.

Различные виды ультразвукового воздействия дают возможность дифференцированно подходить к использованию метода в зависимости от фазы раневого процесса и последовательно выполнять «щадящую» некрэктомию, обработку обширных плоскостных повреждений, а также санацию глубоких объемных полостей.

По сравнению с ранее производимыми ультразвуковыми установками, аппарат АУЗХ-100 - «ФОТЕК» имеет ряд преимуществ:

- настройка и поддержание рабочего режима ультразвукового инструмента происходят автоматически;
- наличие ультразвуковых инструментов с защитным кожухом и с внутренним ирригационным каналом;
- при использовании инструментов с ирригационным каналом акустический узел не требует дополнительного охлаждения, т.е. продолжительность ультразвукового воздействия не ограничена;
- имеется возможность получения мощной кавитационной струи;
- в рукоятке аукстического узла предусмотрена защита рук врача от передачи вибраций;
- возможность стерилизации всех рабочих инструментов и акустических узлов аппарата методом автоклавирования;
- возможность проведения манипуляций из минидоступа, а также при лапароскопических операциях с помощью специально разработанных ультразвуковых инструментов;
- возможность синхронной работы ультразвукового аппарата с аспиратором-ирригатором хирургическим «ФОТЕК А001».

IV. СОВРЕМЕННЫЕ ПРИНЦИПЫ ХИРУРГИЧЕСКОГО ЛЕЧЕНИЯ ПАНКРЕОНЕКРОЗА

Использование низкочастотного ультразвука открывает новые перспективы в хирургическом лечении пациентов с панкреонекрозом.

Согласно рекомендациям IAP задача хирургических вмешательств у больных с панкреонекрозом состоит в удалении некротических тканей, как поджелудочной железы, так и окружающих ее анатомических структур [57] . Несмотря на разнообразие хирургические методов лечения панкреонекроза, различные тактические и технологические подходы к лечению этого заболевания, существует несколько принципиальных общепризнанных требований к хирургическому вмешательству [58].

1. Органосберегающий подход, предусматривающий отказ от резекционных вмешательств. Операцией выбора является некрсеквестрэктомия (хирургический дебрайдмент).
2. Минимизация операционной травмы и кровопотери.
3. Обеспечение полноценной санации очагов панкреатогенного некроза в последующем.

Известно, что демаркация очагов некроза наступает, в среднем на третьей неделе заболевания, в связи с чем, адекватная некрсеквестрэктомия возможна именно в эти сроки [41].

Результаты анкетирования 90 хирургических клиник Российской Федерации в 2000 г. (В.С. Савельев и соавт.) показали, что большинство хирургических вмешательств (42%) выполняется в первые 4 суток от начала заболевания [27]. По данным А.С. Ермолова (2006), в г. Москве 53,1% пациентов были оперированы в первые сутки от начала заболевания [13].

В эти сроки преобладают системные нарушения гомеостаза, а осложнения со стороны брюшной полости, забрюшинной клетчатки, а также некроз собственно поджелудочной железы носят асептический характер. Выполняемые в эти сроки хирургические вмешательства направлены, как правило, на дренирование и санацию сальниковой сумки,

брюшной полости и забрюшинной клетчатки, декомпрессию желчных путей при механической желтухе. Целью этих вмешательств является уменьшение поступления токсических метаболитов из очагов некроза и полостей, а также обеспечение превентивного контроля над динамикой изменений в поджелудочной железе и перипанкреатической зоне. Большинством авторов используются эндоскопические и малоинвазивные технологии, а выполнение вмешательств из лапаротомного доступа даже считается тактической ошибкой. Вмешательства, выполняемые на поджелудочной железе и органах перипанкреатической зоны в фазу ферментной токсемии, то есть до формирования инфекционных осложнений, решают задачу снижения риска последующего неблагоприятного исхода за счет прекращения распространения некроза, предотвращения инфицирования и эвакуации токсического экссудата. Вид вмешательства определяется выявленными изменениями. Если объем оперативного вмешательства, подразумевающий выполнение некрэктомии, не вызывает в настоящее время дискуссий, то выбор операционного доступа, а особенно, способа завершения первичного вмешательства, определяется конкретной клинической ситуацией.

Как правило, одномоментная санация очагов инфекции в парапанкреатической клетчатке невозможна. В связи с этим метод программируемых некрсеквестрэктомий и санаций забрюшинной клетчатки считает методом выбора подавляющее большинство хирургических клиник страны [27]. Выделяют три основных метода некрсеквестрэктомии и дренирующих операций при панкреонекрозе, которые обеспечивают адекватные условия санации и дренирования забрюшинного пространства и брюшной полости:

1. открытая некрэктомия с последующим закрытым лаважем гнойно-некротических очагов в забрюшинной клетчатке;
2. открытая некрэктомия, которая может быть однократной или программированной с последующим отсроченным первичным закрытием раны и дренированием гнойно-некротических полостей;
3. открытая некрэктомия с открытой тампонадой патологического очага и плановыми релапаротомиями [8].

Этапные некрсеквестрэктомии в программируемом режиме в сочетании с открытыми методами дренирования забрюшинной клетчатки выполняются как при стерильных, так и при инфицированных формах панкреонекроза. По мнению В.С.Савельева и соавт., представленные методы хирургического лечения не являются конкурирующими, так как имеют строгие показания и призваны обеспечить наиболее адекватные условия для дренирования забрюшинной клетчатки в соответствии с установленным диагнозом.

Три распространенных варианта хирургического лечения некротического панкреатита демонстрируют сопоставимые показатели летальности. По опубликованным данным, такие подходы к хирургической санации патологического очага сопровождаются летальностью, не превышающей 15%. В.С. Савельев, анализируя результаты лечения больных с панкреонекрозом, приводит летальность в 19,8% для закрытых и 21,2% «открытых/полуоткрытых» методик дренирования. P. Leeder, I. Martin, M .McMahon выполнили открытую некрэктомию 26 пациентам с летальностью в 69,2% при общей летальности при подтвержденном инфицированном панкреонекрозе, равной 18% [48]. G.G. Tsiotos, L.E. de Luque, J.A. Soreide et al. при использовании методики «полуоткрытого» ведения получили летальность в 25%, у подавляющего большинства пациентов причиной смерти явился сепсис. Среднее число повторных некрэктомий составляло 2 (от 0 до 7 вмешательств). Сроки этапных программируемых вмешательств варьируют от 24–36 до 48–72ч., что определяется индивидуально для каждого пациента на основании оценки тяжести и характера изменений в парапанкреатической клетчатке.

Продолжают совершенствоваться технические варианты осуществления этапных некрсеквестрэктомий. Большинство отечественных хирургов пользуются сочетанием

сигарного дренажа Пенроза и трубчатых дренажных систем, 35% хирургов отдают предпочтение трубчатым вариантам собственных оригинальных дренажных конструкций, 8% используют изолированно резиново-марлевый или марлевый дренаж [27].

Недостатками этих методик является отсутствие активного влияния на процессы секвестрации. Роль хирурга в этой ситуации сводится к пассивному наблюдению за отторжением нежизнеспособных тканей и своевременному удалению свободно лежащих секвестров. Выполнение насильственной секвестрэктомии чревато развитием аррозивных кровотечений, панкреатических и дигестивных свищей, в связи с чем, полная санация очагов некроза затягивается на длительное время и требует многократных санаций в условиях наркоза. Как правило, период санаций сопровождается длительной интоксикацией и продолжительным синдромом системного воспаления, которые истощают больных и требуют продолжительной антибактериальной и инфузионной терапии.

Для интенсификации процесса секветрэктомии используется целый ряд оригинальных технологий. Ю.А. Нестеренко и соавт. в послеоперационном периоде рекомендуют выполнять фракционное промывание растворами антисептиков в объеме 3–4 литров [26]. Описано использование с этой целью вакуумной обработки полостей пульсирующей струей жидкости, криодеструкции, лазерного воздействия, диатермокоагуляции, а также введение в полость фиксирующих материалов (клеев, силиконовых композиций), «цементирующих» нежизнеспособные ткани и позволяющих удалить их в едином конгломерате [21, 30, 32].

Перечисленные методы используются эмпирически, авторы не приводят конкретных описаний методик, результатов их использования при лечении больных панкреонекрозом.

В последние годы появились единичные исследования, посвященные использованию ультразвуковой кавитации в лечении инфицированного панкреонекроза. В.Д. Сахно и соавт. применили аппарат ультразвуковой дезинтеграции CUSA EXcel у 9 больных во время лапаротомии для одномоментного удаления биологически несформированных секвестров [29]. По мнению авторов, использование ультразвукового воздействия позволило наиболее полно удалить некротизированную ткань, осуществляя надежный гемостаз. В результате применения метода удалось уменьшить эндотоксикоз, сократить сроки лечения, отказаться от релапаротомии и программированного промывания брюшной полости.

В.С. Кононовым было изучено применение озон-ультразвукового воздействия в хирургии инфицированного панкреонекроза. Автором установлено, что под влиянием озон-ультразвукового воздействия у больных с инфицированным панкреонекрозом в среднем на 7±1,5 дня раньше происходит снижение обсемененности микроорганизмами в очаге ниже критического уровня. При этом происходит смена воспалительной фазы раневого процесса на фазу регенерации и пролиферации в среднем на 8,5±1,5 дня раньше, чем при традиционном хирургическом вмешательстве. При положительной динамике заболевания и раневого процесса озон-ультразвуковое воздействие на патологические очаги способствует снижению и нормализации уровня прокальцитонина. Применение озон-ультразвукового воздействия в комплексном лечении больных с инфицированным панкреонекрозом сопровождалось уменьшением количества осложнений, сокращением числа программных вмешательств, достоверном уменьшении сроков пребывания пациентов в ОРИТ и снижением летальности с 26,9 до 18,8% [18]. О положительной роли низкочастотного ультразвукового воздействия в лечении инфицированного панкреонекроза сообщают Галимзянов Ф.В. [5] и И.Ю. Хотеева [35].

Цитированными авторами подтверждены позитивные механизмы воздействия низкочастотного ультразвука на очаги панкреатогенной инфекции. Однако, неоднородность клинического материала, разноречивые данные о практических аспектах применения этой методики делают дальнейшее изучение этого вопроса актуальным. Для практических

врачей нуждаются в уточнении параметры ультразвукового воздействия, сроки выполнения вмешательств, а также результаты клинического использования метода.

В клинике хирургических болезней лечебно-профилактического факультета УГМА низкочастотный ультразвук в лечении пациентов с панкреонекрозом применяется с 2010 г. Клиника располагает уникальным опытом применения оригинальной методики лечения панкреонекроза, разработанной под руководством проф. В.А. Козлова [16,17].

Эта оригинальная методика, явившаяся результатом 30-летнего изучения вопросов лечения панкреонекроза, к настоящему времени включает лапароскопию, эндоскопическую бурсооментоскопию и бурсооментостомию, раннюю абдоминизацию поджелудочной железы и программированные санации очагов панкреатогенного некроза. Оригинальную технологию малоинвазивного лечения больных панкреонекрозом можно разбить на четыре основных этапа:

1 этап. Диагностическая лапароскопия, лапароскопическая санация и дренирование брюшной полости при панкреатогенном перитоните. Лапароскопия, являющаяся обязательным компонентом и первым этапом вмешательства при панкреонекрозе, позволяет уточнить форму и распространенность процесса, диагностировать интраабдоминальные осложнения и провести их эндоскопическую коррекцию. Наличие ферментативного перитонита является показанием к лапароскопической санации и дренированию брюшной полости, а механическая желтуха – к лапароскопической холецистостомии.

2 этап. Для непосредственной оценки состояния поджелудочной железы и парапанкреатической клетчатки в клинике с 1984 г. применяется эндоскопическая бурсооментоскопия (И.В. Козлов), выполняемая из мини-доступа с использованием специального инструментария (патент № 95115437/14(026350)), разработанного и изготовленного в лаборатории медицинских материалов и криотехнологий Института физики металлов УрО РАН. По характеру условий выполнения вмешательств на поджелудочной железе эта методика сочетает малую травматичность лапароскопии и большие возможности лапаротомии. При бурсооментоскопии возможно выполнение целого комплекса диагностических и лечебных манипуляций благодаря применению специальных технических приемов и оригинального инструментария. Изучение результатов применения локальной гипотермии по нашей методике показало высокую эффективность этого воздействия в комплексном лечении панкреонекроза (С.А. Чернядьев, 1990 г.). Нами разработана бурсооментоскопическая техника и инструментарий для выполнения всех необходимых при панкреонекрозе вмешательств ранее применявшихся лишь при лапаротомии (И.В. Козлов, С.А. Чернядьев, Е.Б. Головко). При бурсооментоскопии можно выполнить все вмешательства, ранее выполнявшиеся при лапаротомии, а в дальнейшем производить динамические вмешательства по мере необходимости.

3 этап. Выявление при бурсооментоскопии распространенного панкреонекроза с поражением парапанкреатической клетчатки является показанием к абдоминизации поджелудочной железы, предложенной В.А. Козловым в 1978 г. Абдоминизация поджелудочной железы предотвращает дальнейшее повреждение забрюшинной клетчатки, снижает объем некротизированных тканей и ограничивает развитие инфекционных осложнений со стороны забрюшинных клетчаточный пространств. Она заключается в рассечении париетальной брюшины по нижнему краю железы, выделении последней из парапанкреатической клетчатки и подведении под нее дренажей. Мы убеждены, что при распространенном панкреонекрозе и массивном пропитывании забрюшинной клетчатки это следует делать во время первичного вмешательства, в первые сутки заболевания. При стерильном панкреонекрозе ранняя абдоминизация поджелудочной железы, направленная на предотвращение или ограничение зоны некроза в забрюшинной клетчатке, имеет цель предупреждения дальнейшего

распространение процесса. Обоснование и результаты применения этой операции в клинике представлены в кандидатской диссертации В.И. Стародубова (1986).

Завершающим этапом первичной операции является формирование бурсооментостомы, позволяющей выполнять некрсеквестрэктомию в отсроченном периоде через сформированный доступ в сальниковую сумку.

4 этап. Программированные санации очагов панкреатогенного некроза. Оригинальная хирургическая технология, включающая санацию брюшной полости и абдоминизацию поджелудочной железы, эффективна именно в первые 12–24 часа заболевания. Очевидно, что выполнение некрсеквестрэктомии в эти сроки невозможно, в связи с чем, показаны программированные санации сальниковой сумки с этапными некрсеквестрэктомиями. Известный факт формирования секвестров в парапанкреатической клетчатке на 3 неделе заболевания диктует необходимость многократных санационных вмешательств и этапных некрсеквестрэктомий. Для этого нами используется сформированная на ранних этапах бурсооментостома, позволяющая активно контролировать процесс в сальниковой сумке и парапанкреатической клетчатке, и своевременно санировать инфекционные очаги.

Одну ревизию выполняем всем больным. Первую санацию сальниковой сумки проводим через 4–6 суток после первичной операции, последующие санации выполняются в зависимости от сроков формирования секвестров и выраженности воспалительных изменений в железе и парапанкреатической клетчатке. Исключением являлись санации «по требованию», выполняемые при аррозивных кровотечениях или тяжелом поражении забрюшинной клетчатки.

Основной задачей первой ревизии является оценка локализации и объема некротического поражения. К 4–6 суткам определяется демаркация с необратимо поврежденными тканями. К этому же сроку начинают формироваться гнойные очаги в поджелудочной железе, сальниковой сумке и парапанкреатической клетчатке. При первой ревизии устанавливаются показания для проведения повторных вмешательств. При наличии признаков нагноения и секвестрации контрольно-динамические осмотры продолжают вплоть до их купирования и выполнения сальниковой сумки грануляциями. Своевременное удаление экссудата, вскрытие гнойных полостей и удаление секвестров снижают риск развития септических осложнений и аррозивных кровотечений. Наиболее полно провести санации удается после абдоминизации поджелудочной железы.

В 1986 г. И.В. Козловым предложено выделение следующих секторов сальниковой сумки, подлежащих ревизии:

1. Левая половина сальниковой сумки, включающая тело и хвост поджелудочной железы и прилегающую парапанкреатическую клетчатку, кардиальный и селезеночный завороты, заднюю стенку тела и дна желудка, малый сальник.

2. Перешеек и головка железы, прилежащая парапакреатическая клетчатка, иногда – медиальная стенка ДПК, задняя стенка пилороантрального отдела желудка, нижний заворот сальниковой сумки.

3. Брыжейка поперечной ободочной кишки, иногда – стенка поперечной ободочной кишки.

В настоящее время описанная технология является в клинике операцией выбора при лечении больных панкреонекрозом.

20-летний опыт применения малоинвазивной технологии лечения пациентов с панкреонекрозом, включающей лапароскопию, создание бурсооментостомы и выполнение программированных бурсооментоскопий с использованием специального инструментария, позволяет провести полноценное оперативное вмешательство без травматичной традиционной лапаротомии, снизить количество осложнений и улучшить результаты лечения.

При лапароскопической санации ферментативного перитонита случаев его прогрессирования, потребовавших лапаротомии, отмечено не было. Асептический характер панкреатогенного перитонита позволяет осуществить санацию и дренирование брюшной полости из лапароскопического доступа. В подавляющем большинстве случаев лапароскопическое дренирование и санация брюшной полости являются эффективным, альтернативным традиционной лапаротомии, способом лечения панкреатогенного перитонита. Показания к лапаротомным доступам должны быть ограничены осложнениями панкреонекроза, которые невозможно устранить лапароскопически.

При бурсооментоскопии, выполняемой из мини-доступа, абдоминизация поджелудочной железы при поражении забрюшинной клетчатки уже при первичной операции позволяет в условиях малой травматичности доступа предотвратить тяжелые осложнения инфекционного характера и аррозивные кровотечения, являющиеся основной причиной гибели больных в фазу инфекционных осложнений. Наша клиника придерживается активной хирургической тактики при распространенном панкреонекрозе, независимо от факта инфицирования. При неэффективности медикаментозной «стартовой» в течение 12 часов применяется абдоминизация поджелудочной железы. Выполнение ранней абдоминизации позволяет предотвратить дальнейшее повреждение забрюшинной клетчатки. По нашему мнению, абдоминизация должна выполняться на ранних сроках и носить упреждающий характер, опережая формирование забрюшинного некроза, определяющего впоследствии судьбу больного.

На следующих этапных бурсооментоскопиях проводится вскрытие гнойников, удаление секвестров, что способствует снижению количества осложнений и уменьшению количества люмботомий. Ранняя абдоминизация поджелудочной железы позволяет контролировать некротический процесс и своевременно выполнять некрсеквестрэктомию. В условиях открытой бурсооментостомы после абдоминизации поджелудочной железы эволюция зон некроза проходит фазный характер. Формирование свободно лежащих секвестров происходит на второй неделе после операции и продолжается в течение 4–6 недель.

С 2010 г. при программированных санациях сальниковой сумки мы используем метод низкочастотного ультразвукового воздействия.

V. ИСПОЛЬЗОВАНИЕ УЛЬТРАЗВУКОВОЙ САНАЦИИ САЛЬНИКОВОЙ СУМКИ В КЛИНИКЕ

Ретроспективно оценены результаты санаций сальниковой сумки после открытой оментобурсостомии и абдоминизации поджелудочной железы, предпринятых по поводу распространенного панкреонекроза в клинике хирургических болезней лечебно-профилактического факультета УГМА на базе ЦГКБ №1. Показаниями к ранним операциям, выполняемым до развития инфекционных осложнений, являлись ферментативный перитонит, панкреатит с механической желтухой и/или холангитом, стойкая или прогрессирующая полиорганная недостаточность. Объем операции – лапароскопическая санация и дренирование брюшной полости, по показаниям – холецистостомия, формирование бурсооментостомы из мини-доступа, абдоминизация поджелудочной железы. В последующем выполнялись программированные санации сальниковой сумки с этапными некрсеквестрэктомиями. Вмешательства из лапаротомного доступа производились при распространенном бактериальном перитоните или в случае предполагаемой на дооперационном этапе патологии, которую невозможно устранить эндоскопическими методами. На стадии инфекционных осложнений выполнялись некрсеквестрэктомии из мини-доступов в зависимости от локализации патологического процесса (люмботомии, паховые доступы к забрюшинной

клетчатке, мини-лапаротомии при доступах к сальниковой сумке и парапанкреатической клетчатке). При первичном вмешательстве возбудитель был идентифицирован в 19% проб. В посевах преобладала кишечная грамотрицательная флора (61,5% от положительных посевов), чаще других обнаруживалась E.coli (5,7%).

Все пациенты получали антибактериальную и антисекреторную терапию в соответствии с локальным протоколом ЦГКБ №1.

Диагноз панкреонекроза и его осложнений устанавливался на основании рекомендаций IX Всероссийского съезда хирургов (Волгоград, 2000), в практической работе использовалась классификация В.С. Савельева (2006). В качестве критериев эффективности проанализированы показатели летальности, распространенности интраабдоминальных и легочных осложнений, а также сроки пребывания в стационаре. Степень тяжести панкреонекроза оценивалась по ранним критериям J. Ranson, шкале SAPS, интегральной шкале тяжести физиологического состояния (ТФС) и индексу поражения поджелудочной железы, забрюшинного пространства и брюшной полости (ИПБП) [22]. Тяжесть перитонита оценена с использованием Мангеймского перитонеального индекса (MIP).

В соответствии с целью исследования проанализированы результаты хирургического лечения больных в двух клинических группах, сформированных согласно методикам, применявшимся для санации сальниковой сумки. Исходя из цели и задач исследования, результаты различных методик санаций сальниковой сумки были проанализированы у больных, закончивших лечение выздоровлением (некрсеквестрэктомиями с заживлением раневых полостей).

Первую группу (30 человек) составили пациенты, у которых при санации сальниковой сумки применялось низкочастотное ультразвуковое воздействие. Использовали аппарат АУЗХ-100 - «ФОТЕК».

Вторая группа (40 пациентов) состоит из больных, которым санации сальниковой сумки выполнялись по традиционной методике и включали лаваж сальниковой сумки растворами антисептиков (хлоргексидин биглюконат 0,02%, перекиси водорода 0,3%) с механическим удалением свободно лежащих секвестров.

Анализ демографических показателей, степени тяжести заболевания, характера оперативных вмешательств показал, что в группах больных, выделенных на основании различных режимов выполнения санаций сальниковой сумки, при одинаковых интервальных значениях критериев тяжести, отсутствовали достоверные различия по возрастным показателям, этиологическим факторам панкреонекроза, травматичности и объему операционного доступа. Оценивая сформированные группы с использованием интегральных шкал, мы пришли к выводу, что значимые различия по прогностическим критериям исхода (Ranson), степени выраженности органной дисфункции (SAPS и ТФС), между 1 и 2 группами при поступлении отсутствуют (табл. 1). Это позволило считать сравнение групп корректным. Различия в значениях итогового интегрального показателя поражения поджелудочной железы и парапанкреатической зоны (ИПБП) мы связываем с различными методиками выполнения санаций сальниковой сумки.

Клинические характеристики групп пациентов приведены в таблице 1. Большинство пациентов было прооперировано в сроки 24–48 часов с момента заболевания. Главным этиологическим фактором во всех группах явилось употребление алкоголя. При анализе доступов, применяемых для лечения больных с панкреонекрозом, обращает внимание увеличение доли лапаротомных операций с 17% в группе 1 до 30% в группе 2.

Таблица1

Характеристика групп пациентов

Критерий	Группы больных	
	1 (n=30)	2 (n=40)
Этиология, n (%): - этаноловый - билиарный	 18 (60%) 5 (17%)	 22 (55%) 4 (10%)
Доступы, n (%): - мини-доступ - лапаротомия	 25 (83%) 5 (17%)	 28 (70%) 12 (30%)
Ранние критерии Ranson	2,5±0,6 [0-4]	2,1±0,8 [0-4]
SAPS при госпитализации	4,2±2,9 [0-16]	4,0±1,8 [0-11]
ТФС при госпитализации	5,9±1,4 [2-11]	5,2±2,1 [0-10]
MPI (у больных с перитонитом)	17,8±6,2 [6-33]	18,9±8,4 [10-33]
ИПБП итоговый	7,7±4,0 [2-17]	11,7±4,4 [1-20]

Во второй группе пациентов, лечившихся по традиционной методике, число санаций колебалось от 4 до 13, в среднем составив 6,6±2,7. Среднее число санаций в первой группе составило 4,0±3,0 (от 2 до 10). Не обнаружено корреляции между тяжестью состояния по критериям J. Ranson и количеством перенесенных программированных вмешательств. Оптимальным сроком для выполнения первой санации считаем 4–6 сутки после выполнения первичного вмешательства. Исключением являлись санации «по требованию», выполняемые при аррозивных кровотечениях или тяжелом поражении забрюшинной клетчатки. Сроки первой санации в среднем, составили 5,5±1,2 суток в группе 1 и 5,9±1,9 в группе 2. В эти сроки отмечалось диффузное геморрагическое пропитывание ткани железы и парапанкреатической клетчатки с тенденцией к отграничению зон некрозов.

Дальнейшая макроскопическая картина в группах 1 и 2 различалась. В группе 2 (пациенты, лечившиеся в традиционном режиме) на 6–12 сутки, что, как правило, соответствовало 2 и 3 санациям, имелись признаки отграничения зон некроза с формированием фиксированных секвестров. Формирование свободно лежащих секвестров, позволяющих выполнить некрсеквестрэктомию в группе 2, как правило, отмечалось с 12–15 суток, что соответствовало 4–5 санации. В дальнейшем до окончания периода санаций сохранялась мелкая крошковидная секвестрация с обильным гнойным отделяемым до 6–8 санации (33±8,1 суток). В дальнейшем бурсооментостома заживала вторичным натяжением. Средние сроки начала некрсеквестрэктомии у больных при использовании традиционной методики санаций составили 14,7±4,8 суток от первичного вмешательства. Средняя продолжительность программированных санаций сальниковой сумки в группе 2 составила 33,8±8,1 суток. Частота аррозивных кровотечений составила 2,5%, панкреатических свищей – 5%, дигестивных свищей (неполный свищ поперечной ободочной кишки) – 2,5%.

Использование в процессе санаций сальниковой сумки низкочастотного ультразвука меняло макроскопическую картину. Применение ультразвука в режиме прицельного воздействия кавитационной струей позволило начать некрсеквестрэктомию уже в период первой санации. Обращало внимание, что воздействие кавитационной струей вызывало фрагментацию нежизнеспособных тканей уже на 4–6 сутки после первичного вмешательства. При

этом фиксированный секвестр фрагментировался и аспирировался. В случае фрагментации поверхностного некроза обнажалась воспаленная ткань железы или парапанкреатической клетчатки с выраженной контактной кровоточивостью.

В случае фрагментации массивного панкреатогенного некроза его разрушение в эти сроки происходило за счет клеточного детрита. После аспирации разрушенных фрагментов секвестров наблюдали сохранение стромальных компонентов, плотно фиксированных в виде «губки» к тканям. Насильственного механического удаления этих губчатых структур не выполняли ввиду опасности кровотечения. Санацию заканчивали кавитационным барботированием отделов сальниковой сумки с суммарной экспозицией 3–5 минут. После вмешательства отмечали обильную экссудацию из полости сальниковой сумки с геморрагическим компонентом.

Стадия отграничения секвестров при использовании низкочастотного ультразвукового воздействия наступала ранее. В ряде случаев уже на второй санации имели место свободно лежащие некротические массы. Их удаление кавитационной струей обнажало гранулирующую поверхность железы и парапанкреатической клетчатки. Завершение секвестрации сохраняло обильное гнойное отделяемое, что являлось показанием к продолжению санаций. В случае отсутствия секвестров и параллельного существования в сальниковой сумке очагов воспаления и репарации ультразвуковое воздействие выполняли в щадящем режиме кавитационного барботирования.

Таблица 2

Результаты хирургического лечения панкреонекроза

Критерий	Группы больных	
	1 (n=30)	2 (n=40)
Койко-день, (M±σ)	38,4±8,1	46,2±9,7
Число санаций сальниковой сумки, (M±σ)	4,0±3,0	6,6±2,7
Сроки начала секвестрэктомии, (M±σ)	5,5±1,2	14,7±4,8
Продолжительность периода санаций, (M±σ)	23.2±4.4	33,8±8,1
Абдоминальные осложнения, n %		
Перитонит	29 (97%)	38 (95%)
забрюшинные флегмоны	3 (10%)	5 (12,5%)
аррозивные кровотечения	0	1 (2,5%)
панкреатические свищи	0	2 (5%)
дигестивные свищи	0	1 (2,5%)
Нозокомиальные пневмонии, n (%):	10 (33%)	14 (35%)

Таким образом, использование при санациях сальниковой сумки низкочастотного ультразвука позволило ускорить выполнение некрсеквестрэктомии. При ультразвуковой санации начало секвестрэктомий относилось к 5,5±1,2 суткам, в то время как традиционная методика санации сопровождалась началом секвестрэктомии в сроки формирования свободно лежащих секвестров (14,7±4,8 сутки). Естественно, что при массивных некрозах ультразвуковое воздействие не может обеспечить одномоментную некрсеквестрэктомию в связи плотной фиксацией соединительнотканных структур, не подверженных действию ультразвука. Наряду с этим, при ультразвуковом воздействии в связи с ранним началом щадящей секвестрэктомии, нами отмечены меньшие значения итогового ИПБП, а также меньшая продолжительность периода программированных санаций. Все это позволило быстрее завершить период программированных санаций, сократив его с 33,8±8,1 до 23,2±4,4, а

также уменьшить абсолютное количество самих санаций, что снизило уровень хирургической агрессии и уменьшило количество хирургических вмешательств в условиях наркоза.

Уменьшение числа программированных санаций сопровождалось снижением частоты таких интраабдоминальных осложнений, как дигестивные и панкреатические свищи, аррозивные кровотечения, что отражает низкий уровень ИПБП. Частота других интраабдоминальных осложнений, таких как перитонит, забрюшинные флегмоны не имела тенденции к снижению. Не повлияла ультразвуковая санация и на частоту нозокомиальной пневмонии. С позиций патогенеза панкреонекроза эти факты можно объяснить тем, что формирование скоплений стерильного выпота с высокой ферментативной активностью в брюшной полости и забрюшинной клетчатке, как и развитие собственно некроза железы, происходит в первые часы заболевания. Таким образом, применяемая на 4–6 сутки технология не в состоянии повлиять на первичное повреждение и уменьшить объем девитализированных тканей. Аррозивные кровотечения, а также панкреатические и дигестивные свищи развиваются позднее в результате секвестрации очагов некроза в парапанкреатической клетчатке и, как правило, являются следствием массивного повреждения клетчаточных пространств, а в ряде случаев и агрессивной методики некрсеквестрэктомии. В связи с этим, ранняя щадящая методика удаления некротизированных тканей неизбежно снижает частоту тяжелых, а иногда и фатальных осложнений панкреонекроза. Щадящая ультразвуковая некрсеквестрэктомия позволяет удалить лишь девитализироанные ткани, не вызывая деструкции протоковой системы, сосудистой стенки и полых органов.

Проведенное нами исследование продемонстрировало преимущества низкочастотного ультразвукового воздействия при санациях сальниковой сумки у больных с панкреонекрозом в сравнении с классической методикой. Использование ультразвуковой санации позволило ускорить выполнение некрсеквестрэктомии, что сократило сроки использования режима программированных санаций, позволило избежать таких тяжелых осложнений, как панкреатические и дигестивные свищи и аррозивные кровотечения. Все это благотворно сказалось на сроках госпитализации пациентов и результатах лечения.

Мы не отметили нежелательных эффектов, связанных с проведением манипуляции. Учитывая повышенную кровоточивость тканей при выполнении ультразвукового воздействия, его применение следует ограничить при наличии у пациента некорригированных нарушений гемостаза (ДВС-синдром, медикаментозная гипокоагуляция). Увеличение объема экссудата при выполнении ультразвукового воздействия следует считать результатом интенсивного очищения зоны панкреатогенного некроза от нежизнеспособных тканей.

VI. МЕТОДИКА САНАЦИИ САЛЬНИКОВОЙ СУМКИ С ИСПОЛЬЗОВАНИЕМ АППАРАТА АУЗХ-100 - «ФОТЕК»

Предоперационная подготовка пациента стандартна и соответствует абдоминальному вмешательству в условиях наркоза. Специфические лабораторные тесты не требуются. Санация сальниковой сумки с использованием низкочастотного ультразвука включает следующие этапы.

1. Подготовительный

Перед началом вмешательства выполняется сборка рабочих узлов аппарата. Необходимо иметь стерильные инструменты, предназначенные для создания кавитационной струи (шаровидный инструмент с ирригационным отверстием) и кавитационного барботирования (цельный шаровидный инструмент без ирригационного отверстия).

Рис.1. Стол операционной медсестры перед началом работы.
В центре – подготовленные к работе акустические узлы для воздействия кавитационной струей и выполнения кавитационного барботирования.

К ультразвуковому инструменту с ирригационным каналом подключается система для внутривенных инфузий или локальная ирригационная система. В качестве ирригационной среды используем 0,9% раствор NaCl со скоростью подачи 1–2 капли в секунду. Помимо этого необходим запас антисептиков для выполнения кавитационного барботирования в полости сальниковой сумки. Волновод подключается к блоку управления аппарата, регулятор мощности устанавливается в среднее положение (отметка «5» на шкале). Производится проверка функционирования аппарата в тестовом режиме. Правильно собранный аппарат обеспечивает равномерную подачу кавитирующей струи. При работе аппарата следует исключить непосредственный контакт между инструментом и защитным кожухом, а также избегать прямого контакта с металлическим инструментарием.

2. Обеспечение адекватной экспозиции отделов сальниковой сумки

Из бурсоментостомы удаляются установленные при первичном вмешательстве дренажные трубки и резиново-марлевые тампоны. Для обеспечения адекватной экспозиции используем специальный инструментарий (патент № 95115437/14(026350)), разработанный и изготовленный в лаборатории медицинских материалов и криотехнологий Института физики металлов УрО РАН (В.А. Козлов и соавт.) Через сформированную при первичном вмешательстве бурсоментостому, длиной 3–4 см, в сальниковую сумку устанавливаются специальные ретракторы.

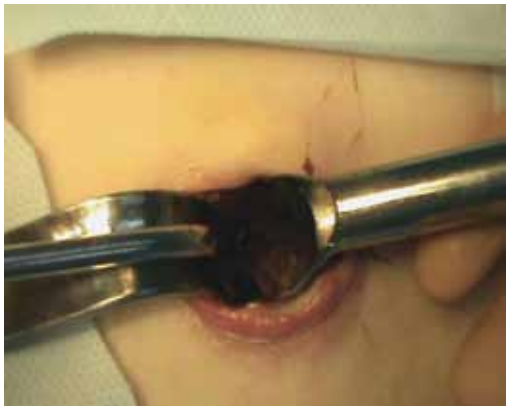

Рис.2. Обеспечение экспозиции сальниковой сумки. В рану установлены световодный и желобоватый ретракторы.

Как показывает опыт, для обеспечения адекватной экспозиции сальниковой сумки достаточно использование желобоватых ретракторов двух размеров – с длиной рабочей части в 130 мм. и 170 мм. Желобоватый ретрактор устанавливается по пальцу хирурга в верхнем углу бурсоментостомы. Установка желобоватого ретрактора позволяет поднять заднюю стенку желудка и, перемещая ретрактор, последовательно осмотреть полость сальниковой сумки. После этого в сальниковую сумку устанавливается ретрактор-световод пластинчатый с соответствующей длиной рабочей части, соединенный при помощи световода с источником освещения. При необходимости в сальниковую сумку могут быть дополнительно установлены 1–2 ретрактора. Особая конструкция зеркал и оснащение их источником освещения позволяют достичь адекватных значений угла операционного действия и за счет этого приблизить возможности мини-доступа к традиционной лапаротомии.

3. Ревизия сальниковой сумки и парапанкреатической клетчатки

В соответствии с рекомендациями И.В. Козлова (1986) ревизию сальниковой сумки выполняем в следующем порядке:

Сектор 1. Левая половина сальниковой сумки (осмотру доступны передняя поверхность тела и хвоста железы, парапанкреатическая клетчатка в проекции этих отделов, а также тело и большая кривизна желудка и малый сальник).

Сектор 2. Правая половина сальниковой сумки (оценивается перешеек и головка железы с прилегающей парапанкреатической клетчаткой, иногда осмотру доступны медиальный контур ДПК, пилороантральный отдел желудка и гепатодуоденальная связка).

Сектор 3. Нижний край поджелудочной железы и область абдоминизации (осмотру доступны парапанкреатическая и ретропанкреатическая клетчатка, брыжейка поперечной ободочной кишки, иногда – прилегающая поперечная ободочная кишка).

При ревизии визуально оценивают состояние перечисленных анатомических образований, производят инструментальную пальпацию. Опорожняются имеющиеся жидкостные затеки, разделяются появившиеся сращения, удаляется выпот. Полученное отделяемое из сальниковой сумки направляется на микробиологическое исследование. Уточняют характер и распространенность процесса, определяют наличие, локализацию и степень демаркации некрозов.

Рис.3. Макроскопическая картина при ревизии сальниковой сумки (15 сутки после первичного вмешательства) В дне раны – свободно лежащий секвестр парапанкреатической клетчатки в проекции тела железы.

4. Ультразвуковое воздействие

В зависимости от стадии демаркации некрозов выполняется низкочастотное ультразвуковое воздействие.

При наличии фиксированных некрозов санацию начинают с воздействия на ткани кавитационной струей. Для этого шаровидный инструмент с ирригационным каналом, через который обеспечена подача стерильного физиологического раствора, размещают прицельно к выявленному некрозу.

Рис.4. Выполнение прицельного отмывания кавитационной струей при наличии фиксированных секвестров (6-е сутки после первичного вмешательства).

Воздействие выполняют в основном режиме, начиная с 5 единиц мощности, постепенно доводя мощность до максимальной. После 60 сек. работы аппарат отключается. В это время производят аспирацию содержимого с фрагментами некротизированных тканей. Процедуру неоднократно повторяют, последовательно воздействуя на выявленные очаги некроза. В итоге воздействия зоны некроза фрагментируются, свободно лежащие некротические массы удаляются, а фиксированный секвестр в итоге выглядит как губчатая структура за счет остающейся фиксированной соединительно-тканной стромы. Подобным образом прицельно очищают полость сальниковой сумки от фибрина. При выполнении воздействия в проекции сосудистых пучков (верхний край железы, ворота селезенки, проекция гепатодуоденальной связки и корень брыжейки поперечной кишки) рекомендуем использование селективного режима со сниженной мощностью.

Как правило, выполнение некрэктомии сопровождается контактной кровоточивостью из интактных тканей железы и жировой клетчатки. Для остановки такого кровотечения прибегаем к временной тампонаде.

Вмешательство завершаем последовательным кавитационным барботированием полости сальниковой сумки в 5 точках с экспозицией 1 мин. в каждой. Для этого используем цельный шаровидный инструмент без ирригационного канала. Полость сальниковой сумки заполняется физиологическим раствором.

Рис.5. Предварительное заполнение полости сальниковой сумки стерильным физиологическим раствором перед выполнением кавитационного барботирования.

Волновод устанавливается в различные отделы сальниковой сумки. Как правило, достаточно воздействия в пяти точках:

1. Область ворот селезенки, соответствующая селезеночному завороту сальниковой сумки.
2. Область головки железы.
3. Область тела железы.
4. Область абдоминизации в проекции головки поджелудочной железы
5. Область абдоминизации в проекции тела и хвоста поджелудочной железы.

В случае наличия затеков, описанные зоны воздействия дополняются в зависимости от конкретной клинической ситуации.

Рис.6. Кавитационное барботирование жидкости в полости.

При первых ревизиях сальниковой сумки, характеризующихся преобладанием воспалительных и некротических изменений, используем основной режим воздействия с мощностью 7–10 ед. На поздних санациях, характеризующихся началом репаративных процессов, используем селективный режим пониженной мощности (5–7 ед.). После 60 сек. работы аппарат отключается. В это время производят аспирацию содержимого.

Рис 7. Аспирация содержимого сальниковой сумки после завершения цикла кавитационного барботирования.

При использовании волновода необходимо исключать его непосредственный контакт с тканями и инструментарием.

5. Завершающий этап.

Выполняется удаление свободно лежащих некротических тканей и секвестров, гемостаз.

Рис 8. Внешний вид удаленного секвестра парапанкреатической клетчатки.

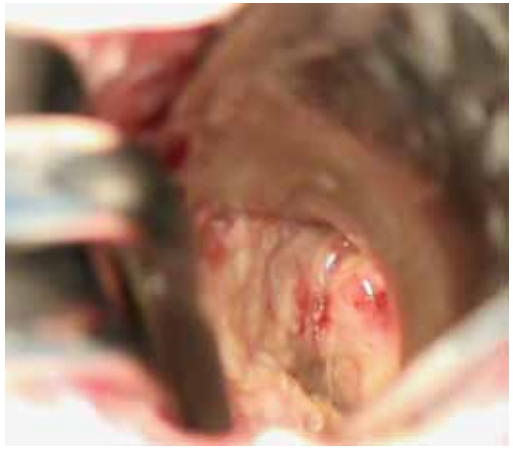

Рис 9. Макроскопическая картина в сальниковой сумке после выполнения секвестрэктомии. Видна гранулирующая парапанкреатическая клетчатка в области абдоминизации (15-е сутки после первичного вмешательства).

Сальниковая сумка дренируется. Считаем достаточным установку трех широкопросветных дренажей, устанавливаемых к воротам селезенки, головке железы и в область абдоминизации. Показания к установке сигарно-марлевых тампонов (дренажей Пенроза) ограничиваем наличием контактного кровотечения из ложа удаленных секвестров и негерметичностью бурсооментостомы. Планируется срок очередной санации сальниковой сумки.

Рис 10. Завершение санации сальниковой сумки. Установлены три дренажных трубки к различным отделам сальниковой сумки.

При стабильном течении процесса санации выполняем через 4–6 суток, при обширном повреждении, массивной секвестрации интервал между санациями может быть сокращен до 48–72 часов.

ЛИТЕРАТУРА

1. Багненко С.Ф. Острый панкреатит (Протоколы диагностики и лечения)/ С.Ф. Багненко, А.Д. Толстой, В.Б. Краснорогов // Анналы хирургической гепатологии. – 2006. – т.11. – с. 60-66.
2. Балин В.Н. Низкочастотный ультразвук и активность тканевых ферментов в гнойных резаноразможженных ранах мягких тканей/ В.Н. Балин, А.С. Гук, В.И. Колодин// Ультразвук в хирургии: Тез. докладов Всесоюзной конференции с международным участием. – М., 1990. – с. 17-18.
3. Возможности использования ультразвуковой кавитации при обработке ран в комбустиологии/ С.Х. Кичемасов, Ю.Р. Скворцов, И.В. Чмырев, А.А. Степаненко // Актуальные проблемы термической травмы: материалы международной конференции, посвященной 60-летию ожогового центра НИИ скорой помощи им. И.И. Джанелидзе. – СПб, 2006. - №3, том 7. с.149-150.
4. Выбор метода хирургического лечения острого деструктивного панкреатита / Семенов Д.Ю., Поташов Л.В., Васильев В.В., Османов З.Х., Орлов Д.Г., Емельянова Н.П., Рыжов А.Н. // Вестн. хир. – 2004.- №6. – с. 39.
5. Галимзянов Ф.В. Ультразвуковая кавитация в лечении гнойно-некротических процессов в брюшной полости и забрюшинном пространстве / Ф.В. Галимзянов, Т.М. Богомякова. – Екатеринбург: УГМА, 2011. – 40 с.
6. Гостищев В.К. Использование низкочастотного ультразвука в лечении трофических язв /В.К. Гостищев, А.М. Хохлов, Э.Х. Байчоров // Вестник хирургии. - 1990. - №23. - С. 92-95.
7. Гостищев, В.К. Панкреонекроз и его осложнения, основные принципы хирургической тактики / В.К. Гостищев, М.К. Евсеев // Хирургия. – 2003. - №3. – с.50.
8. Деструктивный панкреатит. Стандарты диагностики и лечения/ В.С. Савельев, М.И. Филимонов, Б.Р. Гельфанд, С.З. Бурневич //Анналы хирургической гепатологии. –2001. – т.6,№2. – с.115-122.
9. Диагностика и хирургическое лечение панкреонекроза / Э.И. Гальперин, Т.Г. Дюжева, К.В. Докучаев, Г.С. Погосян, А.Ю. Чевокин, Г.Г. Ахаладзе, Р. Абдель-Галил // Хирургия. – 2003. - №3. – с.55.
10. Драчук А.И., Низкочастотная ультразвуковая терапия при хроническом гнойном среднем отите/ А.И. Драчук// Хирургия. – 2001. - №3. – с.3.
11. Денищук П.А. Ультразвук в хирургии/ П.А. Денищук / / Хирургия. – 2001. - №5. – С.42-43.
12. Дубров Э.Я. Ультразвуковая обработка травматических ран/Э.Я. Дубров, Т.Н. Яшина // Ортопедия и протезирование. - 1978. - №11. - С.74-76.
13. Ермолов А. С. Состояние экстренной хирургической помощи при острых заболеваниях органов брюшной полости в Москве за 2001-2005 гг. и в 2005 г. /А.С. Ермолов // Эндоскопическая хирургия. – 2007. - №1. – с. 3-11.
14. Использование физических методов в лечении гнойных ран/ К.В. Липатов, М.А. Сопромадзе, А.Ю. Емельянов, И.Д. Канорский // Хирургия.-2001.-№10.-С.56-61.
15. Клименко И.Г. NO - терапия и низкочастотный ультразвук в лечении гнойных заболеваний мягких тканей. Дис. … канд. мед. наук: 14.00.27/ И.Г. Клименко; ГОУ ВПО УГМА. – Екатеринбург. – 2009.
16. Козлов В.А. Абдоминизация поджелудочной железы, бурсооментоскопия и локальная гипотермия в лечении острого панкреатита/ В.А.Козлов, В.И.Стародубов.- Свердловск. – Издательство Уральского университета, 1988.
17. Козлов В.А. Принципы хирургического лечения деструктивных форм панкреонекроза/ В.А. Козлов И.В. Козлов, Е.Б. Головко // Первый Московский Международный конгресс хирургов: тезисы докладов.М.,1995.-С.171-173.

18. Кононов В.С. Применение озон-ультразвукового воздействия в комплексе хирургического лечения больных с инфицированным панкреонекрозом Автореферат дис. … канд. мед. наук: 14.00.27/ В.С. Кононов; – Уфа. – 2007.
19. Котляров В.С. Экспериментально-морфологическое исследование сравнительного действия ультразвуков разной частоты на уровне гистофизиологической микросистемы:Автореф.дис… д-ра мед.наук/ В.С. Котляров. — Киев, 1990.-36с.
20. Кузин М.И. Раны и раневая инфекция/ М.И. Кузин, Б.М. Костюченок. – М.: Медицина, 1990.
21. Кукош М.В. Острый деструктивный панкреатит/ М.В. Кукош, М.С. Петров. – Н.Новгород: Изд-во НГМА, 2006. – 124 с.
22. Лебедев Н.В. Системы объективных оценок тяжести состояния больных с панкреонекрозом / Н.В. Лебедев, А.Ю. Корольков // Хирургия. – 2006. -№7. – с.61-65.
23. Любенко Д.Л. Применение ультразвука в медицине/ Д.Л. Любенко / / Лечебное дело. – 2004. - №3-4. – С.25-27.
24. Метод ультразвуковой кавитации при лечении ран различной этиологии/ Э.Я. Коротких, Д.М. Солошенко, В.В. Фисталь, Н.Н. Колесник, А.И., Арефьев В.В.// Комбустиология. – 2007. - №31. – с.45.
25. Миниинвазивные технологии в лечении острого панкреатита/ В.В. Дарвин, С.В. Онищенко, А.Я. Ильканич, Д.С. Амирагян, В.Г. Ширинский// Хирургия. – 2009. - №1. – с.29.
26. Нестеренко Ю.А. Диагностика и лечение деструктивного панкреатита / Ю.А. Нестеренко, В.В. Лаптев, С.В. Михайлусов. – М.:Бином-Пресс, 2004. – 304 с.
27. Панкреонекроз: актуальные вопросы классификации, диагностики и лечения (результаты анкетирования хирургических клиник Российской Федерации) / В.С. Савельев, М.И. Филимонов, Б.Р. Гельфанд, С.З. Бурневич, Е.Ц., Цыденжапов, Б.Б. Орлов // Анналы хирургической гепатологии. –2000. – т.5,№1. – с.3 -8.
28. Савельев В.С. /Диагностическая и лечебная тактика при стерильном и инфицированном панкреонекрозе. Протокол 2587 заседания Московского общества хирургов от 02.03.2006.// Хирургия. – 2006. - №10. – с. 76.
29. Сахно В.Д. Лечение панкреонекроза с использованием аппарата ультразвуковой дезинтеграции тканей CUSA Excel/ В.Д. Сахно, А.М. Мануйлов, К.А. Рамадан // Анналы хирургической гепатологии. – 2006. – т.11.- №4. – с.123.
30. Синеченко Г.И. Гнойно-некротический панкреатит и парапанкреатит /Г.И. Синеченко, А.Д. Толстой, В.П. Панов, С.И. Перегудов, В.Г. Двойнов. – СПб.: ЭЛБИ-СПб, 2005. – 64с.
31. Совцов С.А. Диагностика и лечение панкреатогенного перитонита / С.А. Совцов, О.А. Струнина // Хирургия. 2001. - № 11. - С. 39-41.
32. Толстой А.Д. Парапанкреатит. Этиология, патогенез, диагностика, лечение / А.Д. Толстой, В.П. Панов, В.Б. Краснорогов, Р.В. Вашетко, А.В. Скородумов. – СПб.: Ясный свет, 2003. – 256с.
33. Ультразвуковая кавитация в лечении гнойно-некротических осложнений синдрома диабетической стопы /Б.С. Брискин, М.В. Полянский, А.В. Прошин, В.Н. Храмилин// Инфекции в хирургии. – 2007. - №3. - с. 33 – 39.
34. Ультразвуковое лечение ран диссектором Sonoca-180 у пациентов микрохирургического профиля / А.Б. Столярж, О.В. Берлев, А.И. Куленков, Е.В. Галина// Бюллетень деловой информации. – М. – Медицина. - 2002. - №4. – с.12-13.
35. Хотеева И.Ю. Ретроперитонеостомия в лечении инфицированного панкреонекроза/ И.Ю. Хотеева // Материалы 70-й Юбилейной итоговой научной студенческой конференции им. Н.И. Пирогова/ под ред. В. В. Новицкого, Л. М. Огородовой. − Томск: Сибирский государственный медицинский университет, 2011. − 430 с.

36. Чернядьев С.А. / Применение низкочастотного ультразвука в лечении гнойных заболеваний мягких тканей. Пособие для врачей // С.А. Чернядьев, А.А. Засорин, О.В. Киршина. – Екатеринбург: изд-во «Фотек», 2010. – 12 с.
37. Шулаков В.В. Влияние ультразвуковой аэрозольной обработки ран на анаэробную микрофлору гнйоных очагов челюстно-лицевой области/ В.В. Шулаков, В.Н. Царев, Г.Е. Цыбров // Вестник РАМн. – 1996. - №8. – с. 2-26.
38. Allen K. Modern management of acute pancreatitis: medical management/ K. Allen, E.L. Bradley III. // Surg. Report. – 1990. – 1. –p. 220-236.
39. Altland O.D., et al. Low-intensity ultrasound increases endothelial cell nitric oxide syntase activity and nitric oxide synthesis. J. Thromb. Haemos.t 2004; 2: p. 637–43.
40. Banks PA: Practice guidelines in acute pancreatitis. Am. J. Gastroenterol. 92:377, 1997.
41. Baril N.B., Ralls P.W., Wren S.M., Selby R.R., Radin, Parekh, Jabbour N., Stain S.C. Does an Infected Peripancreatic Fluid Collection or Abscess Mandate Operation? Ann Surg 2000; 231: 3: 361-367.
42. Baron,T.H, Morgan,D.E. Acute Necrotizing Pancreatitis,NEJM,6, 340:1412-1417,1999.
43. Beger H. G, Isenmann R. Surgical manangement of necrotizing pancreatitis // Surg. Clin. N. Amer., Vol., 79 - No. 4 – P. 793 –800, 1999.
44. Ennnis W.J., Foremann P. et al. Ultrasound therapy for recalcitrant diabetic foot ulcers: results of a randomized, double-blind, con trolled, multi-center study. MIST Ultrasound Diabetic Study Group. Ostomy Wound Man age 2005; 51(8): 24–39.
45. Harle J., Salih V.; Mayia F., Knowles J.C., Olsen I. Ultrasound Med. Biol. 2001 Apr;27(4): p579-86.
46. Young S.C. Report from the conference on ultrasound assisted liposuction safety and effects/ S.C. Young, M.W. Schorr // Clin. Plast.Surg. – 1999. – vol.26, N3. – p.481-524.
47. Korstjens C.M., Nolte P.A., Burger E.H., Albers G.H., Semeins C.M., Aartman I.H., Goei S.W., Klein-Nulend. J. Orthop. Res. - 2004 May;22(3): p. 495-500.
48. Leeder P., Martin I., McMahon M. Gut. 1996;38:A796,
49. Mayr E., Rudzki M.M., Rudzki M., Borchardt B., Hausser H., Ruter A. Handchir. Mikrochir. Plast. Chir. 2000 Mar;32(2): p. 115-22.
50. McCarty M. Wound debride ment with 25 kHz ultrasound/ M. McCarty. Advaces in skin and wound care. 18(9): 484–90.
51. O'Reilly, D.A., Kingsnorth, A.N.. Management of acute pancreatitis. Role of antibiotics remains controversial. BMJ. 2004;328:968-9
52. Suchkova V.N., Baggs R.B. et al. Ultasound improves tissue perfusion in ischemic tissue through a nitric oxide dependent mechanism. J. Thromb. Haemost 2002; 88: p.865–70.
53. Sundaram J., Mellein B.R., Mitragotri S. Biophys. J. 2003 May; 84(5): p3087-101.
54. Tanzer M., Kantor S., Bobyn J.D., J. Orthop. Res. 2001 Mar;19(2): p. 195-199.
55. Terahara T., Mitragotri S., Kost J., Langer R. Int. J. Pharm. 2002 Mar 20;235(1-2): p35-42.
56. Tezel A., Sens A., Tuchscherer J., Mitragotri S. Pharm. Res. 2001 Dec;18(12): p1694-700.
57. Uhl W., Warshaw A., Imre C., Buchler M. IAP Guidelines for the surgical management of acute pancreatitis// Pancreatology. – 2002.- v.2. – p.565.
58. United Kindom guidelines for the management of acute pancreatitis // Gut 1998; 42(suppl. 2): 1-13.
59. Willocks J. Medical ultrasound: A Glasgow development that swept the world/ J. Willocks. – Glasgow: Glasgow Univ., 1996. – vol.19.
60. Williamson, M.R. Essentials of ultrasound/ M.R.Williamson. – Phyladelphia: W.B.Saunders, 1996.
61. Wysocki A.B., StaianoCoico L., Grinnell F. Wound fluid from leg ulcers contains elevated levels of metalloproteinases MMP-2 and MMP-9. J. Invest. Dermatol. 1993; 101 (1): p. 64–8.

Макарочкин Андрей Геннадьевич
Чернядьев Сергей Александрович
Айрапетов Дмитрий Владимирович
Коробова Наталья Юрьевна

Клинические аспекты использования низкочастотного ультразвука в хирургии панкреонекроза

Учебно-методическое пособие

Редактор М.В. Старостина

Подписано в печать 01.12.11. Формат 60x84/16
Бумага писчая. Печать офсетная.
Усл. печ. л. 1,86
Тираж 1000 экз. Заказ № 955

Отпечатано в ООО «Типография Для Вас»
620075, Екатеринбург, ул. С. Морозовой 180, оф. 328,
тел. 297-42-13